Facultad de Medicina
Dirección de estudios de postgrado del área de la salud

Instituto de seguridad y servicios sociales de los trabajadores al servicio de los poderes del estado de Puebla

"HALLAZGOS HABITUALES EN HISTEROSALPINGOGRAFIA POR TOMOGRAFÍA EN PACIENTES DEL HOSPITAL ISSSTEP DE 20 A 40 AÑOS CON ESTERILIDAD- INFERTILIDAD"

Tesis para obtener el Diploma de Especialidad en: Imagenología Diagnóstica y Terapéutica

Presenta:
Dr. Jorge Antonio Rojas González

Asesores expertos:
Dra. María Guadalupe Ruiz Carrillo
Dr. Omar Santos Moreno

Asesor metodológico:
Dr. Miguel Ángel Martínez Romero

H. Puebla de Zaragoza Noviembre 2019

HOSPITAL DE ESPECIALIDADES 5 DE MAYO ISSSTEP

BENEMÉRITA UNIVERSIDAD AUTÓNOMA DE PUEBLA

FACULTAD DE MEDICINA

POSTGRADO EN IMAGENOLOGIA DIAGNÓSTICO-TERAPEUTICA

TESIS DE INVESTIGACIÓN

HALLAZGOS HABITUALES EN HISTEROSALPINGOGRAFÍA POR TOMOGRAFÍA EN PACIENTES DEL HOSPITAL ISSSTEP DE 20 A 40 AÑOS CON ESTERILIDAD-INFERTILIDAD

INVESTIGADOR

DR. JORGE ANTONIO ROJAS GONZÁLEZ

MEDICO RESIDENTE DEL TERCER AÑO

ASESORES EXPERTOS

DRA MARÍA GUADALUPE RUIZ CARRILLO

DR. OMAR SANTOS MORENO

ASESOR METODOLÓGICO

DR. MIGUEL ÁNGEL MARTÍNEZ ROMERO

H. Puebla de Zaragoza. Noviembre 2019

1.	Resumen	4
2.	Introducción	6
3.	Antecedentes	8
3.1	Antecedentes generales	8
3.2	Antecedentes específicos	14
4	Justificación	18
5	Planteamiento del problema	19
5.1	Pregunta de investigación	19
6	Objetivos	20
7	Hipótesis	21
8	Material y métodos	22
8.1	Diseño del estudio	22
8.2	Tipo de investigación	22
8.2.1	Delimitación de tiempo y espacio	22
8.3	Muestreo	22
8.3.1	Definición de la unidad de población	22
8.3.2	Características de la población	22
8.3.3	Selección de muestra	22
8.4	Criterios de selección de muestra	22
8.4.1	Criterios de inclusión	22
8.4.2	Criterios de exclusión	23
8.4.3	Criterios de eliminación	23
8.5	Tipo de muestreo	23
8.6	Tamaño de la muestra	23
8.7	Definición de las variables, unidades de medida y operacionalización	24
8.8	Estrategias de trabajo	26
8.9	Análisis de datos	26
8.10	Recursos humanos	26
8.11	Método de adquisición de datos	26
8.12	Técnicas de procedimiento y materiales	28
8.12.1	Materiales	28
8.12.2	Procedimiento	28
8.13	Riesgos y complicaciones	29
8.14	Cronograma de actividades	30
8.15	Bioética	31
9	Resultados	32
10	Discusión	40

11	Conclusión	42
12.	Bibliografía	43
13.	Anexos	45
13.1	Tabla de recolección de datos	45
13.2	Carta de consentimiento informado	46
13.3	Agradecimientos	48

1. RESUMEN

INTRODUCCION: La histerosalpingografía convencional es una de las técnicas fundamentales en el estudio de la infertilidad y esterilidad que por años ha sido la técnica radiológica cribaje más utilizada. Actualmente existen nuevos estudios que son implementados en otras instituciones o en medio particular uno de ellos es la histerosalpingografía por tomografía computarizada. Una ventaja de la histerosalpingografía por tomografía es su capacidad para evaluar la pared uterina y delimitar el contorno externo del útero, logrando un diagnóstico preciso de las anomalías en un único examen.

OBJETIVO: Conocer los hallazgos habituales de la histerosalpingografía en pacientes en estudio de infertilidad y esterilidad del hospital ISSSTEP.

MATERIAL Y METODOS: Se trata de un estudio de retrospectivo, descriptivo. La población que se estudió la constituyeron las pacientes que fueron enviadas a la realización de histerosalpingografía al servicio de radiología por diagnóstico de infertilidad o esterilidad

RESULTADOS: La muestra fue de 28 pacientes siendo la edad media en paciente de 30-34 años, siendo el 66% procedimientos exitosos. Siendo la causa más frecuente de procedimientos no exitosos la infección. Reportando que el 72.4% de los pacientes presentan permeabilidad bilateral, obstrucción unilateral en el 16.1% de los casos todos del lado derecho y un 11.5% de casos de manera bilateral. Se identifica en retroflexión 3 y retroversión en 4 ocasiones el cual se relaciona a dificultad a la concepción. Siendo los hallazgos más habituales la posición anterior del útero sin alteraciones estructurales y permeabilidad de ambas trompas.

DISCUSIÓN: Los estudios y artículos publicados hacen mención que las pacientes con esterilidad primaria se asociaron a posibles alteraciones congénitas y endometriosis, y que las pacientes con esterilidad secundaria se asociaron a historia de abortos previos, sinequias y alteraciones congénitas. A demás se identifica gracias a la histerosalpingografía virtual, patología miometral y luminal. En nuestra

investigación se encontró en su mayoría a pacientes con alteraciones primarias, permeabilidad tubárica y sin alteraciones miometrales.

CONCLUSIÓN: Se observó que la mayor causa de estudios no exitosos fue por infecciones cervicovaginales. Sin embargo, en las pacientes con estudios exitosos fue posible identificar las alteraciones anatómicas que podrían causar la esterilidad, lo cual nos hace sospechar que el estudio es útil y beneficioso para estas.

2. INTRODUCCION

La histerosalpingografía convencional es una de las técnicas fundamentales en el estudio de la infertilidad y esterilidad que por años ha sido la técnica radiológica cribaje más utilizada. Actualmente existen nuevos estudios que son implementados en otras instituciones o en medio particular uno de ellos es la histerosalpingografía por tomografía computarizada. En nuestra institución, no se realiza la histerosalpingografía por tomografía computarizada, pero contamos con el equipo necesario, donde podemos realizar reconstrucciones tridimensionales, lo que nos llevaría a un mejor diagnóstico.

Las anomalías del sistema reproductor son de origen diverso, que van desde las variantes normales, hasta las malformaciones congénitas, sin olvidar de las anomalías adquiridas, algunas de ellas pueden estar relacionados con abortos a repetición, o simplemente no tener injerencia sobre causa principal de infertilidad, por lo que se debe diagnosticar con precisión para tratamiento apropiado e incluso pudiendo evitarse cirugías innecesarias.

Una ventaja de la histerosalpingografía por tomografía es su capacidad para evaluar la pared uterina y delimitar el contorno externo del útero, logrando un diagnóstico preciso de las anomalías en un único examen.

Las trompas de Falopio normales son tan delgadas que pueden eludir la representación por los medios ultrasonográficos y por histerosalpingografía convencional, por lo que la histerosalpingografía con TC se considera el mejor método con capacidad de reconstrucción de imágenes para evaluar su permeabilidad, y no sólo puede representar el lumen de las trompas y la pared de las mismas, sino que también permite la navegación virtual endoscópicas cuando están dilatadas. Cuando la permeabilidad tubárica es normal, el material de contraste es visto derramarse libremente en la cavidad peritoneal y las trompas de

Falopio aparecen como delgadas estructuras tubulares lisas, con diversos grados de tortuosidad. La oclusión tubárica y la estenosis, debido a complicaciones postquirúrgicas o infecciones comunes, son las anomalías que están bien representadas en la histerosalpingografía por tomografía

3. ANTECEDENTES

3.1 ANTECEDENTES GENERALES

La histerosalpingografia es un método mínimamente invasivo que se utiliza para la detección de las enfermedades del sistema reproductor femenino, principalmente para la evaluación de la esterilidad. (1)

La histerosalpingografía guiada por fluoroscopia surge en 1928 en Madrid, España. Sin embargo, y con la incorporación de los tomógrafos multidectectores en 1999, especialmente equipos de 64 filas, los estudios de tomografía mejoraron significativamente la resolución espacial al proporcionar imágenes de alta calidad y excelente detalle anatómico. El termino histerosalpingografía proviene del griego *"Hystero"* que significa útero, *"salpinx"* que significa trompa y *"graphien"* que significa escribir. Así tenemos que, mediante un medio de contraste, nos permite una vista panorámica de este órgano. Es más efectiva sobre la sonohisterosalpingografia y la resonancia magnética en afectaciones tubáricas por lo cual, es el método diagnostico recomendado dentro del protocolo de estudio de las pacientes con infertilidad. (2)

3.1.1 ANATOMIA

El útero es un órgano muscular hueco que se compone de cuerpo y cuello uterino, separados entre sí por un ligero estrechamiento que constituye el istmo uterino. El cérvix o cuello
uterino presenta una porción supravaginal (2/3) y una porción intravaginal (1/3) denominada hocico de tenca, que muestra en su superficie el orificio cervical externo con un labio anterior y otro posterior. Este orificio constituye un extremo del conducto del cuello uterino, abierto por el otro lado en la cavidad uterina. (6)

El cuerpo uterino tiene forma aplanada y triangular y en sus dos extremos laterales superiores se abren las trompas de Falopio. Está formado por tres capas: el endometrio, que es la capa mucosa interna, el miometrio, que es la capa de músculo liso y el perimetrio o cubierta
peritoneal que se refleja a nivel del istmo para cubrir la cara superior de la vejiga, formando el espacio útero-vesical y por la pared posterior recubre el cuerpo uterino y la porción superior del cérvix extendiéndose hasta el recto, formando el espacio recto-uterino o fondo de saco de Douglas. (6)

TROMPAS UTERINAS O DE FALOPIO: Las trompas de Falopio, de unos 12 cm de longitud, comunican las cavidades uterina y peritoneal. Están situadas en el borde superior libre del ligamento ancho (mesosálpinx), entre los ligamentos redondos y útero-ovárico. Podemos dividirlas en tres zonas: la porción intersticial de 1 cm, que es la que se introduce en los cuernos uterinos y se abre en la cavidad, la porción ístmica, de 2-4 cm y la porción ampular, que es la zona más gruesa que termina en forma de embudo en las fimbrias denominándose pabellón y constituyendo la zona de contacto entre trompa y ovario.(6)

3.1.2 TECNICA DE HISTEROSALPINGOGRAFIA CONVENCIONAL

Consiste en la administración de contraste a través del ostium cervical permitiendo visualizar la cavidad uterina y la luz de las trompas de Falopio, determinando el funcionalismo de las mismas. Antes de empezar con la exploración hay que realizar un interrogatorio completo a la paciente sobre sus antecedentes, tanto obstétricos como quirúrgicos, infecciones, etc., así como el motivo de la exploración, y la fecha de la última regla (FUR). (3)

Una vez que la paciente está informada y colocada en la mesa, en posición ginecológica, se realiza una limpieza antiséptica de genitales externos, y un tacto vaginal para determinar la localización del cuello uterino. Es importante también ir informando a la paciente durante el procedimiento de los pasos que se van siguiendo para conseguir así su máxima relajación. (3)

El estudio se realiza mediante la introducción de material de contraste yodado no iónico, con un volumen aproximado de 10 centímetros cúbicos en la cavidad uterina, inyectándose de forma lenta pero continua hasta lograr su repleción y la visualización de las trompas de Falopio. El estudio se debe realizar durante los primeros 10 días del ciclo menstrual.(2)

Se recomienda la toma de un analgésico no esteroide antes de la realización del estudio. Es
Importante recordar que embarazo e infección pélvica activa son contraindicaciones absolutas. (2)

Previo al examen se le indica a la paciente que vacíe la vejiga urinaria y se obtiene una radiografía simple de pelvis que permitirá evaluar el tamaño del útero, detectar masas pélvicas o calcificaciones. La paciente se coloca en posición de litotomía, previa asepsia de los genitales externos, se localiza el orificio cervical externo con

la ayuda de un espejo vaginal, se canula con un catéter para histerosalpingografía. (2)

El material de cateterización utilizado es básicamente de 2 tipos; de 5F (Cooper Surgical) una sonda con balón tipo Foley situado idealmente a nivel del canal cervical, entre el orificio cervical interno (OCI) y el orificio cervical externo (OCE).O bien un sistema de vacío desechable con una copa que se adapta al cérvix y una cánula central que se introduce en el OCI.(3)

La inyección se realiza en forma gradual y se obtienen radiografías durante la opacificación
Inicial que permiten valorar pequeños defectos de llenado que pueden ser oscurecidas por el
Material de contraste en la fase de llenado total.(2)

Con la distensión de la cavidad uterina se obtienen radiografías en proyecciones anteroposterior, oblicuas y lateral para determinar su tamaño, morfología, contornos y posición. Cuando se ha vencido el istmo utero-tubárico se inicia la visualización de las trompas de Falopio
Colocando a la paciente en posición oblicua derecha e izquierda. Después se realiza nuevamente una proyección anteroposterior de la pelvis con la que se pretende tener una visualización panorámica de lo evaluado. Si las trompas son normales, con la continua inyección del medio de contraste estarán totalmente opacificadas y se observará la salida del medio hacia la cavidad peritoneal (Prueba de Cotté). Posteriormente se pide a la paciente que se coloque en decúbito supino y puje mientras se retira la cánula y se realizan dos proyecciones más; maniobra con la que se consigue opacificar y evaluar el canal cervical. El dolor es frecuente durante o después del estudio hasta en 80% de las pacientes evaluadas; sin embargo, es tolerable y cede en forma espontánea o con la administración oral de algún analgésico no esteroide. Después del estudio el sangrado es leve y puede persistir durante las siguientes 24 horas. (2)

Las complicaciones como las reacciones alérgicas o la infección son raras. Puede haber extravasación venosa o linfática del medio de contraste pero actualmente se considera inocua debido al uso de contrastes hidrosolubles (2)

3.1.3 TÉCNICA DE LA HISTEROSALPINGOGRAFÍA VIRTUAL

Es similar a la de la histerosalpingografía convencional. La diferencia radica en que es un examen mínimamente invasivo, no necesita de fijación cervical y no está indicada la administración profiláctica de antibióticos.(5)

Las contradicciones son embarazo, la infección pélvica activa y alergia al medio de contraste yodado son contraindicaciones absolutas para la realización de este estudio. El examen se debe realizar en los días 7-10 del ciclo menstrual y la paciente debe abstenerse de tener relaciones sexuales desde el cese de la menstruación hasta la finalización del examen (5)

Para la histerosalpingografía virtual, la paciente debe colocarse en posición ginecológica sobre la mesa del tomógrafo. En primer lugar se realiza asepsia del periné y luego se cubre con campos estériles. Se procede a colocar el espéculo vaginal (desechable de plástico) para obtener acceso a la cérvix uterino, que también es limpiado. El explorador obtiene una vista de la pelvis antes de que el material de contraste se introduzca. A continuación, una cánula de plástico 10 F se coloca en el canal cervical y 15 ml de un medio de contraste yodado (2,5 ml iopamiron diluido con 12,5 ml de solución salina) se instila (de preferencia mediante el uso de un inyector de alimentación a una velocidad de 0,3 ml / seg.). La exploración se inicia 45 segundos después de la instilación del contraste y debe llevarse a cabo mediante el uso de TC multidetector de mínimo 16-filas. (4)

Para reconstruir las imágenes y analizarlas son:

- Reformateo multiplanar: Las imágenes sagitales y coronales se reconstruyen con ajustes de la ventana de tejidos blandos para la evaluación del útero, las trompas de Falopio y las estructuras extrauterinas. Imágenes curvas multiplanares son reconstruidas para permitir la evaluación del cuello uterino, el útero y las trompas de Falopio en un plano único y continuo; este método permite una evaluación completa de su anatomía, evitando la interposición entre las estructuras.(4)
- Proyección de máxima intensidad (MIP): Se lo utiliza para obtener imágenes en blanco y negro tridimensionales del cérvix, el útero y las trompas de Falopio, con excelente detalle anatómico. Trompas de Falopio normales, que son delgadas y difíciles de visualizar en vistas bidimensionales, en las imágenes MIP son bien representados (Fig. 2). Sin embargo, el método no es útil para detectar lesiones intrauterinas. (4)
- Volumen Rendering: Este algoritmo de reconstrucción proporciona vistas exteriores tridimensionales de todo el sistema reproductor femenino, lo que permite la detección de estenosis, irregularidades de la pared, los pólipos e hidrosálpinx.(4)
- Endoscopia virtual: Este complementa la representación tridimensional volumétrica, proporcionando información intraluminal similar a la que se obtiene con la hieroscopia, esto puede permitir la verificación de los resultados cuestionables obtenidos en las imágenes con otros métodos de reconstrucción. (4)

3.2 ANTECEDENTES ESPECIFICOS

Se define como esterilidad a la incapacidad para concebir un hijo. Puede clasificarse en primario y secundaria. Siendo primaria la ausencia desde el inicio y secundaria tras embarazo previo con hijo vivo. A diferencia de la infertilidad en donde si es posible las gestaciones mas no recién nacidos viables. (3).

Para la Organización Mundial de la Salud (OMS) entre el 8 % - 10 % de las parejas son infértiles, esto significa que entre 50 y 80 millones de personas en el mundo presentan este problema. Su incidencia varía según la región, el rango oscila entre 3,5 % - 16,7 % en países desarrollados y 6,9 % - 9,3 % en naciones menos desarrolladas, de los cuales aproximadamente el 50 % acude a centros de atención en salud. De acuerdo a estas estimaciones y a la población actual del mundo, 42,5 millones de mujeres están buscando asistencia médica por infertilidad. (8)

La infertilidad puede deberse a cualquier alteración que afecte el correcto funcionamiento de los órganos reproductivos tanto femenino como masculino. El factor femenino es el causal de aproximadamente 50.% de infertilidad en las parejas y más del 20 % de las causas permanecen como causa inexplicable. Entre los factores causales de la infertilidad en la población femenina, se encuentran: el factor endocrino- ovárico (10 % – 15 %), tubárico (20 % - 30 %), uterino (0 % - 5.%), cervical (5 %) y causas inexplicables (10 % - 20.%). Sin embargo, en muchos casos la etiología es multifactorial. A pesar de que tradicionalmente el factor uterino tenía reportada una baja prevalencia en la infertilidad, estudios recientes han evidenciado hallazgos anormales uterinos en más del 50 % de las mujeres con falla recurrente de la implantación (8).

Los nuevos procedimientos han demostrado una gran utilidad para la valoración del aparato reproductor femenino, con una alta certeza diagnostica para la valoración del útero y las trompas y una excelente tolerancia por parte de la paciente. (7)

La Histerosalpingografía virtual es la técnica más usada en la evaluación de la paciente infértil, tiene un papel principal en la valoración de las trompas y permite evaluar la cavidad uterina de manera indirecta. Se ha descrito que la histerosalpingografía tiene alta sensibilidad (98 %), pero baja especificidad (39 %), un valor predictivo positivo (69 %) y un valor predictivo negativo (92 %). La histerosalpingografía tiene un papel principal en la valoración de las trompas y tiene un rol secundario en la evaluación de la cavidad uterina. (8)

3.2.1 ANORMALIDADES

Anomalías Congénitas

Las vías genitales se desarrollan a expensas de dos canales simétricos denominados “conductos de Müller”, los cuales descienden paralelos a la columna vertebral. Hacia la novena semana de gestación, estos conductos se fusionan en su tercio inferior, esbozándose así las cavidades uterinas y vaginales, mientras que sus segmentos superiores quedan libres para formar las futuras trompas. La ausencia o el desarrollo imperfecto de uno o ambos conductos de Müller es responsable de aplasia e hipoplasias uterinas y utero unicornis. (10)

El defecto de fusión de los conductos de Müller provoca diversas malformaciones según que la fusión sea incompleta o ausente: Útero bicornis bicollis, útero bicornis unicollis, útero didelfo (útero doble con origen doble) y útero arcuato. (10)

El defecto de resorción total o parcial del tabique que separa los conductos de Müller origina los diversos úteros tabicados: Útero septo y útero subsepto. (10)

Útero expuesto al dietilestilbestrol: Se trata de una anomalía intrauterina inducida por terapia hormonal con esta sustancia, que en forma característica ocasionaba alteraciones intraluminales como es la típica forma en T de la cavidad uterina. (10)

Alteraciones de la Cavidad Uterina:

Defectos de repleción. Las alteraciones intrauterinas a menudo se presentan como defectos de repleción. Los más comunes son los producidos por artefactos como la introducción de burbujas de aire o por desplazamiento de moco cervical durante la histerosalpingografía .(10)

Defectos persistentes pueden ser causados por pólipos, neoplasias malignas, miomas uterinos (fundamentalmente los de localización submucosa), sinequias, embarazo inadvertido, cuerpos extraños y retención de partes fetales postbario.(10)

Irregularidades marginales. La adenomiosis es un proceso en el cual las glándulas endometriales se encuentran dentro del miometrio, lo que puede ocurrir en pacientes con endometriosis externas. En la histerosalpingografía producen una imagen característica de bordes espiculares. Las anomalías de los márgenes de la cavidad uterina también pueden observarse tras cirugía, lo que es bastante típico después de cesárea. (10)

Oclusión tubárica: La forma más simple, segura y barata de detectar bloqueo tubárico es por la histerosalpingografía, con 65% de sensibilidad y 83% de especificidad, siendo una prueba de tamizaje. Además, puede ser usada para realizar el estadiaje de la enfermedad tubárica, tal como lo hizo Rock -quien clasificó la patología tubárica en leve, moderada o severa, basado en el tamaño del hidrosálpinx, extensión de adherencias, grado de preservación de la fimbria y la apariencia del endosálpinx quien clasificó los hallazgos como normal, alteraciones de una trompa y alteraciones de ambas trompas. Las limitaciones de la HSG se basan en el espasmo tubárico, especialmente cuando se inyecta el contraste con elevada presión (9)

Las guías del National Institute of Clinical Excellence (NICE, Reino Unido, 2004) indican que la HSG es confiable, razonablemente segura (para detectar oclusión proximal, no así la distal) y se asocia con mejoras en las tasas de embarazo. Por ser además segura y barata, es recomendable realizarlas en mujeres sin comorbilidades (enfermedad inflamatoria pélvica,
endometriosis o embarazo ectópico previo), para el descarte de oclusión tubárica (9)

4. JUSTIFICACIÓN

Se decidió realizar la siguiente investigación para fomentar la aplicación de este estudio que beneficie a las pacientes con un diagnóstico preciso, por una evaluación integral del sistema reproductor femenino.

La tomografía multicorte nos ayuda a la adquisición de imágenes con cortes milimétricos, con lo que es posibles valorar estructuras de diámetro reducidos y contar con medidas que puedan llegar hacer de importancia durante el tratamiento, siendo esta de mucho apoyo con sus adquisiciones volumétricas y teniendo así representaciones de las estructuras anatómicas del sistema a evaluar.

5. PLANTEAMIENTO DEL PROBLEMA

En el hospital ISSSTEP se maneja de manera cotidiana pacientes en tratamiento de fertilidad, por lo cual se cuenta con diferentes métodos de apoyo al diagnóstico, los cuales son de uso frecuente en nuestro servicio, llegando a observarse alteraciones morfológicas y funcionales del sistema reproductor femenino

Debido a que se cuenta con las herramientas necesarias para realizar una aproximación diagnostica más precisa, el implemento de nuevas técnicas debe ser continuo, siempre en el beneficio del paciente, que sean estudios de mayor precisión y que reduzcan el tiempo al diagnostico

.

5.1 Pregunta de investigación

¿La aplicación de la histerosalpingografía por tomografía como herramienta diagnóstica para las pacientes con infertilidad o esterilidad tiene algunos beneficios?

6. OBJETIVOS

6.1 OBJETIVO GENERAL

Conocer los hallazgos habituales de la histerosalpingografía en pacientes en estudio de infertilidad y esterilidad del hospital ISSSTEP.

6.2 OBJETIVOS ESPECIFICOS

- Determinar la valoración integral de las estructuras anatómicas.
- Cuantifica la frecuencia de bloqueo tubárico unilateral o bilateral
- Posiciones del útero que pudiera condicionar dificultad para el embarazo
- Condiciones cervicales en las que no se puedan realizar el estudio
- Lesiones que afecte el musculo liso o serosa

7. HIPOTESIS

No aplica por el tipo de estudio, por ser descriptivo

7.1 Nula

La histerosalpingografía por tomografía NO identifica de manera específica hallazgos para infertilidad

7.2 Alterna

La histerosalpingografía por tomografía identifica de manera específica hallazgos para infertilidad

8. MATERIAL Y MÉTODOS

8.1 Diseño

8.2 Tipo de investigación

Se realizó un estudio de prospectivo, descriptivo.

8.2.1 Delimitación de tiempo y espacio

El estudio se realizó en el área de radiología en el hospital ISSSTEP durante el periodo de enero 2019 julio 2019.

8.3 Muestreo

8.3.1 Definición de la unidad de población.

La población que se estudió la constituyeron las pacientes que fueron enviadas a la realización de histerosalpingografía al servicio de radiología por diagnóstico de infertilidad o esterilidad.

8.3.2 Las características de la población

Pacientes en edad reproductiva que presentan dificultad para el embarazo, que ha intentado por más de 1 año o 6 meses sin uso de anticonceptivos,

8.3.3 Selección de la muestra.

Pacientes del hospital ISSSTEP en el periodo de enero 2019 a Julio 2019 que acudieron a la realización de histerosalpingografía

8.4 Criterios de selección de las unidades de muestreo

8.4.1 Criterios de inclusión

Pacientes de 20 a 40 años de edad, derechohabiente de la institución, con diagnóstico previo de infertilidad o esterilidad, que se encontraban dentro del 3 al 5 día de su ciclo menstrual

8.4.2 Criterios de exclusión

Pacientes de más de 40 años de edad, que no cumplan con expediente completo, o que presenten amenorrea de al menos 12 semanas, sangrado postquirúrgico activo.

8.4.3 Criterios de eliminación

Pacientes que presenten alergia al medio de contraste o no deseen el estudio

8.5 Tipo de muestreo

Muestra de tipo no probabilístico

8.6 Tamaño de la muestra

Estuvo dado por el número de casos que se encontraron en el registro de expedientes electrónicos del hospital ISSSTEP.

8.7 Definición de las variables y unidades de medida y operacionalización

Variable	Definición Conceptual	Definición Operacional	Escala	Unidad de medida
Edad	Condición que se toma como factor en cuanto a la definición de infertilidad	cuantitativa continua	De razón	Mayores de 35 Menores de 35
Antecedentes gestacionales	Pacientes que presentaron embarazos a término o pacientes con antecedentes de abortos y recurrencia	El registro de embarazos a término de la paciente	Cualitativas Nominal	Esterilidad Infertilidad (primaria o secundaria)
Bloqueo tubárico	Afección que condiciones la obstrucción de 1 o ambas salpinges,	Bloqueo de 1 o ambas salpinges demostrado por método de imagen	Cualitativa Nominal	Unilateral Bilateral
Posiciones del útero	Diferentes situaciones en las que se ubica el útero	Posiciones en las que se puede encontrar durante el estudio	Cualitativa Nominal	Anteroversion Anteflexion Retroflexión Retroversión Retroposicion

Alteraciones miometriales	**Alteraciones del musculo liso (miometrio) que condicionan efecto de masa o cambios en la morfología uterina**	**Hallazgos anormales relacionados al miometrio que sean sugestivos de lesiones**	**Cuantitativas continua de intervalo**	**Pequeños elementos Medianos elementos Grandes elementos Gigantes elementos.**
Estudios no exitosos	**Condiciones en la paciente que impiden la realización del estudio**	**Hallazgos observados durante el procedimiento que impida la adecuada realización del estudio**	**Cualitativas nominal**	**Infecciones Condiciones del cervix**

8.8 Estrategia de trabajo

Se recabó la información del archivo electrónico del hospital ISSSTEP y se revisó cada expediente del cual se obtendrá la información, misma que se registró en el formato de recolección de datos en cada caso.

8.9 Análisis de datos

Los datos obtenidos se vaciaron en un base de Excel para hacer el análisis estadístico, se obtuvieron medidas de tendencia central, de resumen (tasas, proporciones), los resultados se presentarán en cuadros y gráficos

8.10 Recursos Humanos:

- Técnico radiólogo
- Médico que realice la exploración y colocación de la sonda
- Medico radiólogo el cual valor la adquisición de las imágenes e interprete el estudio

8.11 Método de adquisición de imágenes:

Las HSG se realizar con un equipo digital GENERAL ELECTRIC, con circuito cerrado de televisión e intensificador de imágenes. Para lo cual será necesario la colocación de un espéculo, y de una pinza uterina en el cuello uterino para poder colocar el contraste endocavitario y luego traicionar en el momento de realizar el estudio para poder desplegar la cavidad uterina lo mejor posible. Se utilizó un total de 10 ml de contraste iodado puro.

La técnica utilizada con un equipo multidetector de 64 filas de detectores, *GENERAL ELECTRIC LIGHTSPEED* 2008

Los parámetros técnicos utilizados fueron: cortes: 1 mm espesor, 0.5 mm corrida de mesa, duración del scan: 12 seg, kV: 120., mAs: 200 y rotación del gantry de 500 milisegundos. Se aplicara un volumen total de 10 ml a nivel intrauterino (1ml de contraste iodado y 9 ml de
solución fisiológica).
Una vez adquiridas las imágenes fueron trasladadas a una estación de trabajo Brilliance workspace en donde se reprocesaron.
Se utilizaron reconstruccionesmultiplanares (MPR), tridimensionales con ventana ósea (3D) y de transparencias(4D). Finalmente se obtuvieron vistas endoscópicas virtuales (EV).

Máxima intensidad de proyección. Se utilizará para calcular los pixeles de mayor intensidad, determinados por el material de contraste en planos bidimensional y tridimensional

Reconstrucciones MPR: se realizaron con espesores de corte fino en planos coronal, sagital y en forma curva desplegando el útero en plano coronal y sagital, permitiendo evaluar su silueta en su totalidad. Se utiliza una ventana de partes blandas, que permitía determinar la presencia de lesiones endoluminales, evaluar la pared uterina y las regiones anexiales, permitiendo la identificación de patología también a ese nivel. Se complementaron con reconstrucciones bidimensionales con aumento de espesor que mostraron

Reconstrucciones 3D: posibilitaron visualizar el cuello, útero y trompas en forma tridimensional. Las mismas ayudaron a confirmar lesiones sospechadas en formato MPR.

8.12 Técnica de procedimiento y materiales

8.12.1 Materiales

- Tomógrafo MULTIDETECTOR DE 64 CANALES GENERAL ELECTRIC LIGHT SPEED 2008
- Medio de contraste hidrosoluble no ionizante
- Especulo vaginal desechable de plástico
- Sonda rígida de 10 Fr
- Jeringas de 20 ml
- Solución salina

Material de aseo: yodopovidona, gasas, guantes, campos estériles, cubrebocas.

8.12.2 Procedimiento

Para la realización de la histerosalpingografía por tomografía se debe hacer lo siguiente

-Colocar a la paciente en posición ginecológica sobre la mesa del tomógrafo.

-Realizar asepsia de periné y cubrir con campos estériles.

- colocar espejo vaginal para tener acceso a cérvix para realizar asepsia.

- insertar cánula rígida 10 Fr en canal cervical

- Instilar de10 a 15 ml de medio de contraste hidrosoluble diluido (5 ml de contraste más 10 ml de solución salina) a una velocidad de 0.3 ml/seg utilizando el inyector.

- Iniciar exploración 45 segundos después la instilación del contraste.

- Dar indicaciones importantes para la paciente

Se le indicara a la paciente que en caso de presentar dolor leve a moderado, se puede administrar AINE de su elección. En caso de que el dolor sea grave, debe acudir al servicio de urgencias ginecología mencionando el procedimiento previamente realizado.

La paciente debe realizar ducha vaginal posterior a la realización del estudio para eliminar restos del medio de contraste.

8.13. Riesgos y complicaciones

Generalmente, la histerosalpingografía por tomografía se considera como un procedimiento seguro y poco invasivo, sin embargo existe una serie de complicaciones conocidas que pueden ocurrir en menos de 1%.

La complicación más grave puede ser la infección pélvica a causa de la presencia previa de infección de las trompas que de manera retrógrada llega hasta la cavidad pélvica, diseminándose. Existe la posibilidad de sangrado leve los siguientes uno o dos días ocasionado por la colocación de la sonda. En pocos casos y por antecedentes previos de la paciente puede presentar reacción alérgica al medio de contraste.

Otra complicación durante el procedimiento seria encontrar cuello uterino con incapacidad de retención del medio de contraste o datos compatibles con incompetencia istmo-cervical por lo que se no se podrá retener el medio de contraste

Se toma como riesgo la incapacidad de que la paciente se no se mueva durante la realización del escaneo, debido a que implicaría suspender el estudio o mayor exposición a la radiación ionizante

8.14 Cronograma de actividades

Actividades	**Mes y año**	**Mes y año**	**Mes y año**	**Mes y año**	**Mes y año**
Diseño de protocolo	**Enero 2018**				
Revisión de protocolo		**Febrero 2018**			
Recolección de la información			**Abril 2019**		
Captura de datos			**Mayo 2019**		
Análisis de información				**Junio 2019**	
Presentación de resultados					**Agosto 2019**

8.15 Bioética

Como parte del estudio es importante siempre explicar adecuadamente a la paciente, el procedimiento paso a paso, e informar de manera amplia todo los efectos adversos que pudieran corresponde al uso del medio de contraste, así mismo explicar la cantidad de radiación que se puede llegar a ocupar durante el proceso de adquisición de imágenes tanto como el scout y el escaneo completo, así mismo es importante recalcar que este estudio no trata de sustituir a ningún otro estudio que pudiera considerar el médico tratante;

El estudio se realiza con la total autorización la paciente, consiente de todo el procedimiento, en el mejor del ambiente y con el mayor pudor posible para no llegar a sentir incomodidad de este, se realizara autorización mediante consentimiento informado, con firma de 2 testigos y el médico adscrito, en el cual se quedara por escrito todo lo previamente explicado y agregando que esto no es ninguna clase de tratamiento

9. RESULTADOS

De acuerdo a los datos obtenidos se encontró que en el periodo estudiado se realizó el procedimiento a 27 pacientes dentro de la edad de 20 a 40 años. La distribución de pacientes fue de la siguiente manera: de 20-24 años se encontraron 4 pacientes, 25-29 años se encontraron 8 pacientes, de 30-34 años se encuentran 11 pacientes y de 35-40 años se encontraron 4 pacientes.

En cuanto al procedimiento, se clasificaron en exitosos y no exitosos, siendo no exitosos en 9 ocasiones, encontrando con mayor frecuencia infecciones cervicovaginales en 7 ocasiones y en los 2 restantes por laxitud del cérvix, la cual condicionaba a una incapacidad para retener la sonda. Dentro de los 18 procedimientos exitosos, 3 cumplían con el criterio de definición conceptual para esterilidad y 12 pacientes con infertilidad primaria y 3 secundaria.

Se encontró además que en 13 estudios se observaron con ambas trompas permeables, 3 con obstrucción unilateral siendo con mayor frecuencia en la trompa derecha y 2 estudios observándose con obstrucción bilateral.

Dentro de las posiciones uterinas más frecuentes se encontró con mayor frecuencia en posiciones anteriores como anteversión en 6 ocasiones y 5 en anteflexion, posiciones posteriores en 7 ocasiones identificándose en retroflexión 3 y retroversión en 4 ocasiones.

Dentro de los 18 estudios exitosos se observan 13 pacientes sin alteraciones estructura, evidenciando en total a 3 pacientes con lesiones estructurales donde destacan 2 pacientes con lesiones de grandes elementos que modificaban la morfología habitual y 1 de pequeños elementos sin condicionar cambios estructurales.

“Hallazgos habituales en histerosalpingografia por tomografía en pacientes del hospital ISSSTEP de 20 a 40 años con esterilidad-infertilidad”

Servicio de imagenología

Edades de pacientes

Enero-Julio 2019

TOTAL DE PACIENTES 27

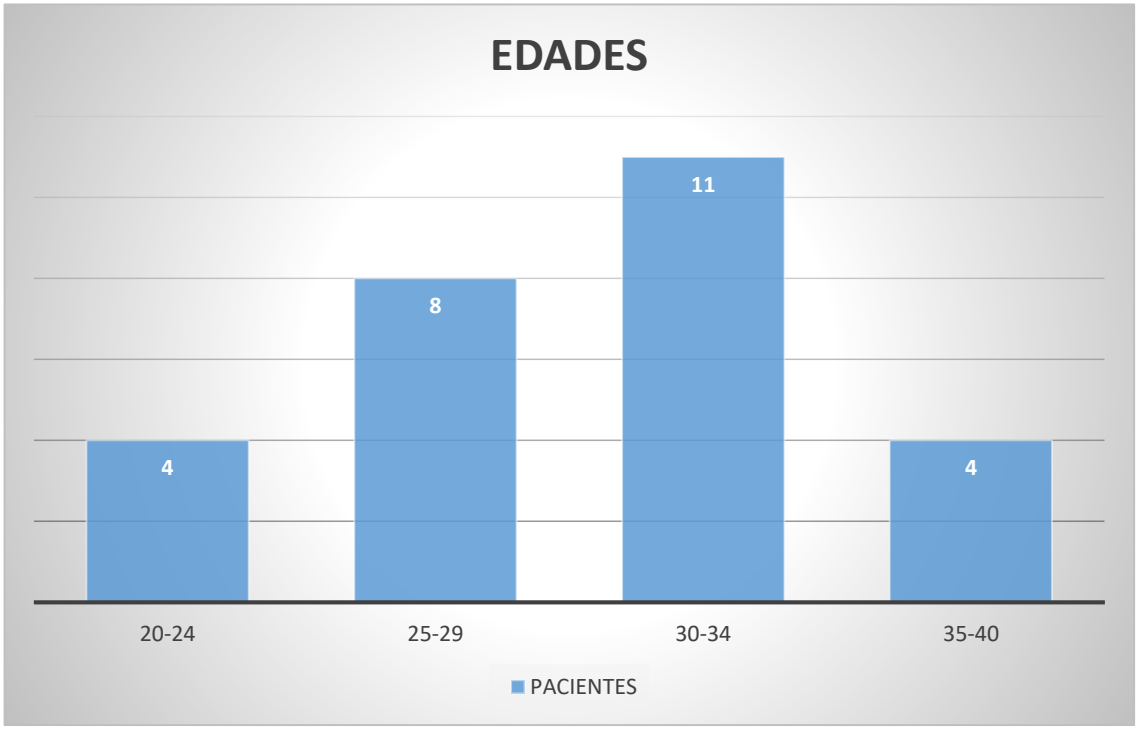

Fuente: Expediente clínico

“Hallazgos habituales en histerosalpingografia por tomografía en pacientes del hospital ISSSTEP de 20 a 40 años con esterilidad-infertilidad”

Servicio de imagenología

Total de procedimientos

Enero-Julio 2019

TOTAL, DE PACIENTES 27

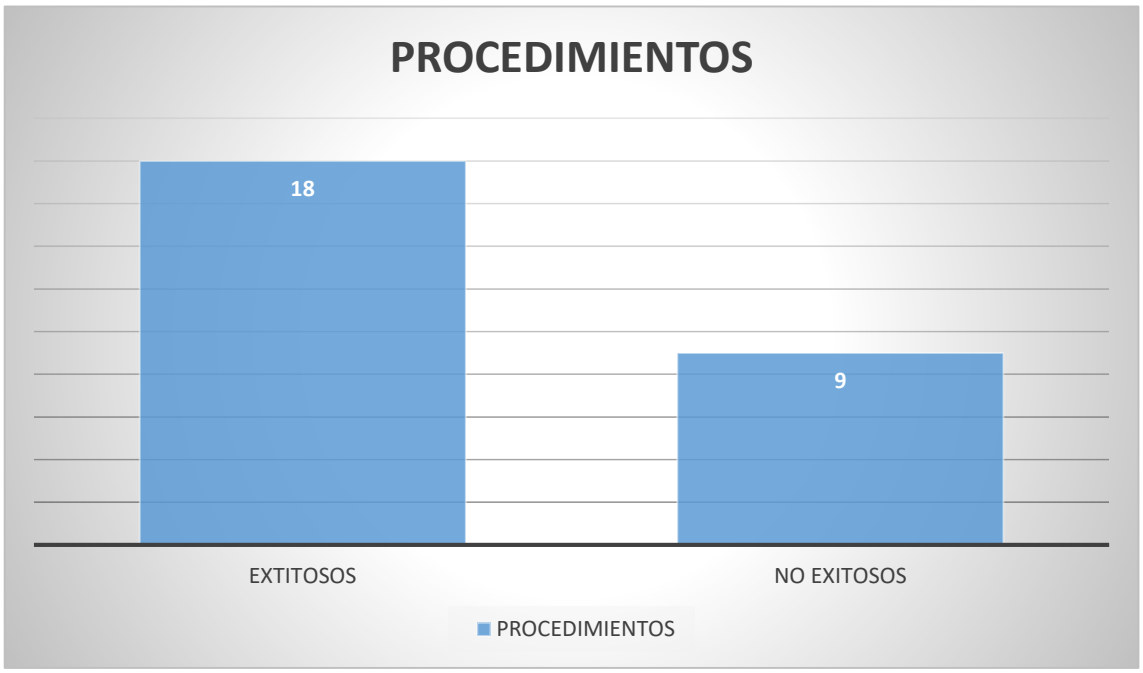

Fuente: Durante el estudio

“Hallazgos habituales en histerosalpingografía por tomografía en pacientes del hospital ISSSTEP de 20 a 40 años con esterilidad-infertilidad”

Servicio de imagenología

Causas de no éxito

Enero-Julio 2019

TOTAL DE PACIENTES 9

Fuente: durante el procedimiento

“Hallazgos habituales en histerosalpingografía por tomografía en pacientes del hospital ISSSTEP de 20 a 40 años con esterilidad-infertilidad”

Servicio de imagenología

Antecedentes de embarazo

Enero-Julio 2019

TOTAL DE PACIENTES 18

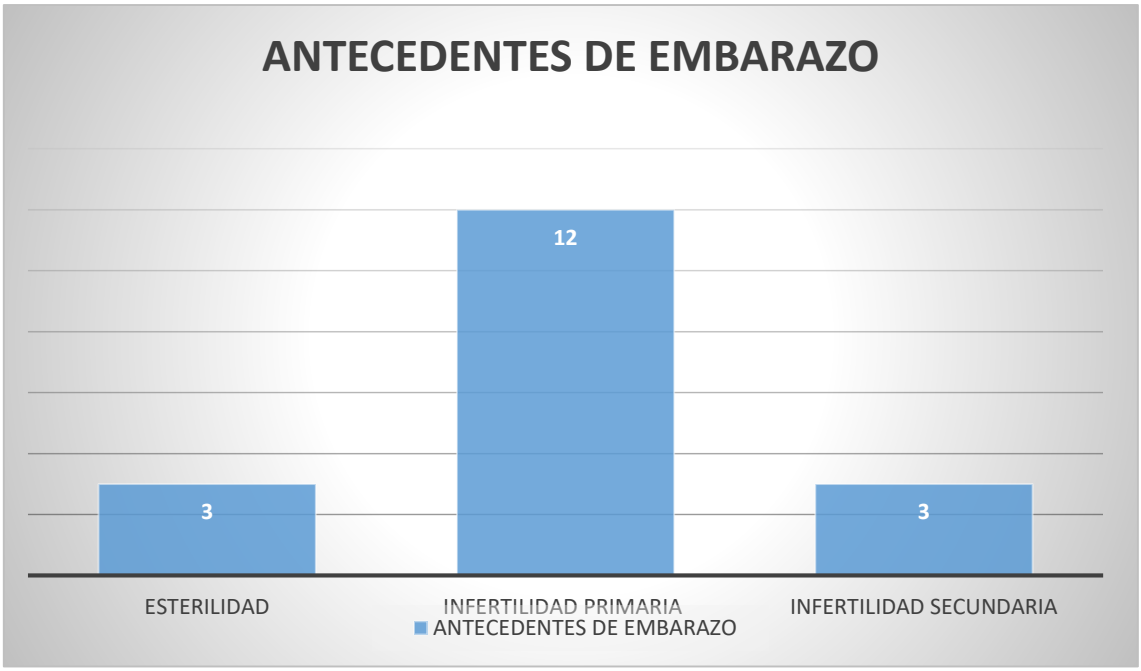

Fuente: Expediente clínico

“Hallazgos habituales en histerosalpingografía por tomografía en pacientes del hospital ISSSTEP de 20 a 40 años con esterilidad-infertilidad”

Servicio de imagenología

Enero-Julio 2019

TOTAL DE PACIENTES 18

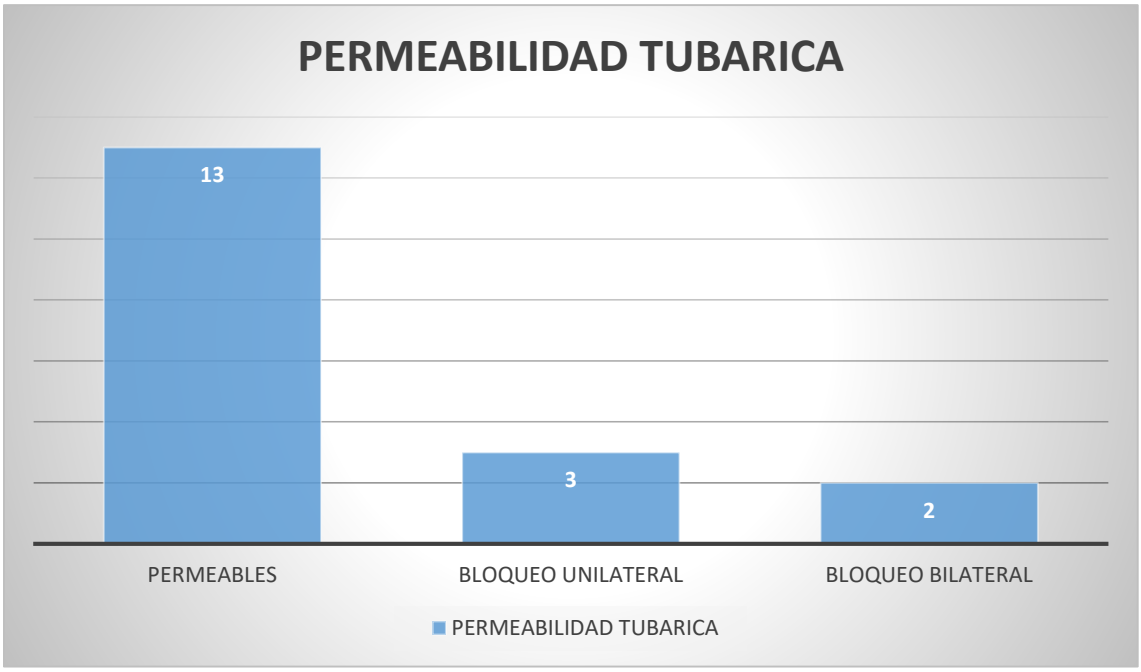

Fuente: Expediente clínico

“Hallazgos en histerosalpingografía por tomografía en pacientes del hospital ISSSTEP de 20 a 40 años con esterilidad e infertilidad de enero 2019 a julio 2019”

Servicio de imagenología

Posiciones del útero

Enero-Julio 2019

TOTAL, DE PACIENTES 18

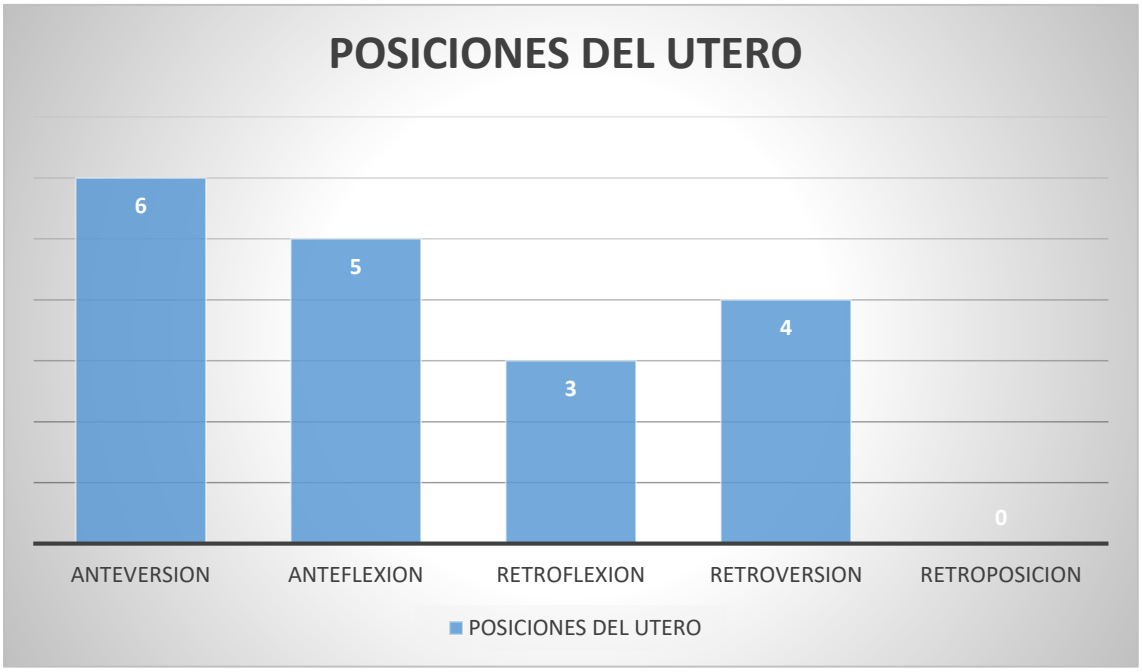

Fuente: Resultados del estudio

“Hallazgos habituales en histerosalpingografía por tomografía en pacientes del hospital ISSSTEP de 20 a 40 años con esterilidad-infertilidad”

Servicio de imagenología

Alteraciones miometrales

Enero-Julio 2019

TOTAL DE PACIENTES 18

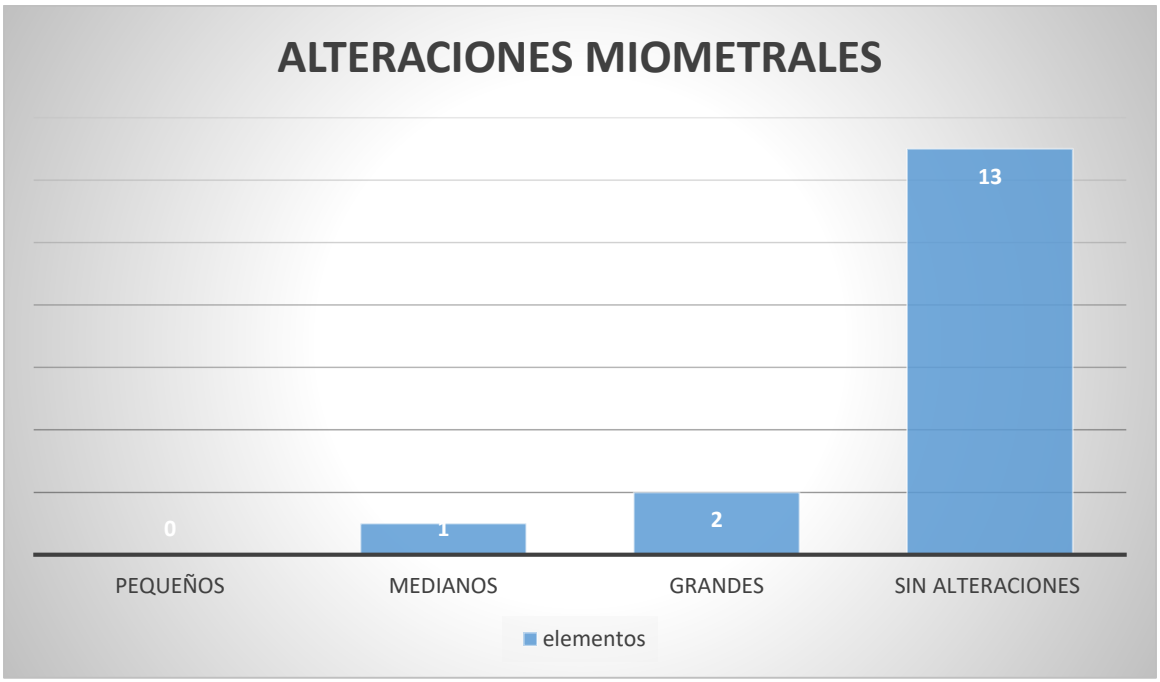

Fuente: Resultados del estudio

10. DISCUSIÓN

Los hallazgos en la histerosalpingografía han sido útiles para la evaluación de la esterilidad primaria y secundaria. En el estudio realizado por Patricia Carrascosa y colaboradores en el 2011(7), mencionan como ventajas que este estudio no es invasivo por lo cual no requiere sedación ni anestesia. Menciona que los estudios realizados con tomografía, es decir la histerosalpingografía virtual, permite adquirir información volumétrica de la región pélvica y después realizar diferentes cortes y tipos de reconstrucción, lo cual también fue posible en este estudio para obtener los resultados. Las imágenes tridimensionales permiten una mejor visualización del aparato reproductor femenino con las estructuras pélvicas. Además, con la sustracción de planos se pueden rotar las imágenes de útero, cérvix y anexos en diferentes direcciones, con acercamientos de los mismos.

A demás, en esta publicación coinciden en la correcta evaluación del canal cervical y endometrial. Con la obtención de imágenes finas, sensibilidad de evaluar también la pared uterina y las estructuras adyacentes (7).

En el estudio realizado en la Revista del Hospital Juárez del 2012 por Salvador Castañeda Santiago y colaboradores (11), menciona que las pacientes con esterilidad primaria se asociaron a posibles alteraciones congénitas y endometriosis, y las pacientes con esterilidad secundaria se asociaron a historia de abortos previos, sinequias y alteraciones congénitas. A demás se identifica gracias a la histerosalpingografía virtual, patología miometral y luminal. En nuestra investigación se encontró en su mayoría a pacientes con alteraciones primarias, permeabilidad tubárica y sin alteraciones miometrales. Las imágenes multiplicares delimitan mejor la extensión de la patología y además se tiene una medida de la misma. Las imágenes de máxima intensidad de proyección brindan una mejor determinación de la patología tubárica.

En relación a otros estudios los cambios más significativos llegaron a ser durante el procedimiento, tomando en cuenta que en algunos pacientes el cérvix no se encontraba tan dilatada para llega a colocar sondas de 12 Fr, llegando a ocupar sonda de 8 Fr siendo el único inconveniente que no cuentan con globo para retención de este sin embargo se llegaron adquirir mejores imágenes al momento de la reconstrucción.

11. CONCLUSION

Con base al presente estudio se puede concluir que en el Hospital ISSSTEP se realizó la histerosalpingografia virtual exitosamente para el estudio de las pacientes con infertilidad ya sea primaria y secundaria.

Se observó que la mayor causa de estudios no exitosos fue por infecciones cervicovaginales. Sin embargo, en las pacientes con estudios exitosos fue posible identificar las alteraciones anatómicas que podrían causar la esterilidad, lo cual nos hace sospechar que el estudio es útil y beneficioso para estas.

La aplicación de nuevas técnicas diagnósticas como la histerosalpingografia con reconstrucción volumétrica nos permite una evaluación integral de los órganos reproductores femeninos, siendo evaluado en un solo estudio acortando tiempo y siendo de mínima invasión

Así mismo nos da mayor información en cuanto a la permeabilidad de las trompas, llegando a permitir la medición del calibre de estas y la ubicación de ambos ovarios, en cuanta a las lesiones nos ayuda a tener una mejor caracterización de estas.

12. BIBLIOGRAFIA

1. *Carrosca P, Capuñay C, Baronio M, Vallejos J, Papier S, Carrosca J.* Histerosalpingografía virtual por TC multidetector de 64 filas. Hallazgos en 2.500 pacientes. Revista Chilena de Radiología. Vol. 17 Nº 3, (2011); 113-117
2. Buenrostro-Aldana M, Kimura-Fujikami. El papel de la histerosalpingografia en los problemas de infertilidad. Anales de Radiología México (2015)14:327-335.
3. Sanchez Rubio N., Benitez Vazquez A. M., Velasco Bejarano A.,. Shehadeh S, Anes G. González Sánchez S., Histerosalpingografía: técnica, hallazgos e indicaciones actuales. SERAM (2012); pag 5-33
4. Walter S, Arévalo E., Angulo T. HISTEROSALPINGOGRAFÍA VIRTUAL CON TC, UNA NUEVA TECNICA. *20 de diciembre (2012) Disponible en:* http://www.webcir.org/revistavirtual/articulos/septiembre13/ecuador/ecu_esp.pdf
5. Carrascosa P. Capuñay C. Vallejos J.Martín López E.Baronio M. Carrascosa J. Virtual Hysterosalpingography: A New Multidetector CT Technique for Evaluating the Female Reproductive System, RadioGraphics (2010); 30:643–66
6. Parrondo P, Pérez-Medina T, Álvarez-Heros. ANATOMÍA DEL APARATO GENITAL FEMENINO, 2016. https://www.studocu.com/en/u/2244786
7. Carrascosa P.Capuñay C. Baronio M. Vallejos J. Papier V. Borghi M. Carrascosa V. Histerosalpingografía virtual en pacientes con sinequias intrauterinas: Diagnóstico Maipú (2011);26:92-96.
8. Zambrano J. Maldonado Asuaje A., Sánchez Boccaccio C. Infertilidad: histeroscopia versus ultrasonografía transvaginal e histerosalpingografía. Rev Obstet Ginecol Venez (2013) ;73(1): 50-57. Disponible en: http://ve.scielo.org/scielo.php?script=sci_arttext&pid=S0048-77322013000100007&lng=es.

9. VENEGAS A. ÁVILA, K.; GURREONERO E. Comparación de los hallazgos de la histerosalpingografía y la laparoscopia en la evaluación de la permeabilidad tubárica en mujeres infértiles. Revista Peruana de Ginecología y Obstetricia, (abr. 2015). v. 55, n. 3, p. 193-198
Disponible en: <http://www.spog.org.pe/web/revista/index.php/RPGO/article/view/292>.
10. Pérez S. Histerosalpingografía: Revista Electrónica de PortalesMedicos.com – ISSN 1886-8924 (5 febrero, 2017)
11. Castañeda-Santiago S. Balcázar-Vázquez R. Ayala-González F. Utilidad diagnóstica de la histerosalpingotomografía con endoscopia virtual en el Hospital Regional "General Ignacio Zaragoza" (2010-2011) Rev Hosp Jua Mex 2012; 79(3): 146-151

13. ANEXOS

13.1 TABLA DE RECOLECCIÓN DE DATOS

PACIENTE _____

EDAD: _____

MOTIVO DE ENVÍO: _____

AGO: _____

Parto/Cesárea:		Aborto:	
EXITOSO	NO EXITOSO	Infección	☐
		Condición del cérvix	☐

CARACTERISTICAS DEL ESTUDIO

Permeabilidad	Si	☐
	Bloqueo unilateral	☐
	Bloqueo bilateral	☐
Posición del útero	Anteroversión	☐
	Anteflexión	☐
	Retroflexión	☐
	Retroversión	☐
	Retroposición	☐
Alteraciones Miometrales	Pequeños	☐
	Medianos	☐
	Grandes	☐
	Sin Alteraciones	☐

OBSERVACIONES: _____

13.2 CARTA DE INFORMADO

Departamento de Imagenología Diagnóstica y terapéutica

I.S.S.S.T.E.P.

Fecha: / /

FORMATO DE CONSENTIMIENTO INFORMADO.

Estimado paciente:

Nos encontramos realizando un proyecto de investigación para probar un nuevo método diagnostico que pudiera complementar el estudio que su medico ha solicitado ya, ayudando a mejorar el diagnostico.

La histerosalpingografía es un método de diagnóstico mediante imágenes que se utiliza en el estudio de las pacientes con infertilidad.

Consiste en la introducción de un líquido (contraste radiológico yodado) en el aparato reproductor femenino, mediante un tubo muy fino de material de plástico (catéter), y a continuación visualizarlo mediante rayos X.

La exploración se debe realizar en la fase del ciclo menstrual previa a la ovulación, normalmente en los 12 primeros días después del comienzo de la última regla

La finalidad de la Histerosalpingografía es el estudio de los genitales internos femeninos. Para ello se introduce un medio de contraste a través de la última regla (preferentemente de los días 3 a 8) Esta prueba **ESTA CONTRAINDICADA DURANTE EL EMBARAZO**, por lo que se recomienda evitar las relaciones sexuales (o adoptar las precauciones anticonceptivas oportunas) durante los días comprendidos entre la última regla y el día de realización de la prueba.

Pueden presentarse reacciones adversas, las más frecuentes son dolor (similar al de una regla muy dolorosa) y sangrado vaginal (suele ser escaso). Como complicaciones muy raras se han descrito el embolismo venoso y las infecciones.

En el caso de tener **ALERGIA O HISPERSENSIBILIDAD AL YODO, A CONTRASTES RADIOLOGICOS, O A OTRAS SUSTANCIA**S, debe comunicarlo al médico que va a realizarle la prueba.

También es muy importante que le comunique al médico que le realiza la prueba si padece actualmente algún tipo de infección en el aparato genital o urinario

Se pide su consentimiento para realizar este estudio y para poder utilizar sus datos y los resultados única y exclusivamente para este estudio de investigación.

Reconozco que me ha sido explicado ampliamente este documento y que comprendo plenamente su contenido, que tuve la oportunidad de formular preguntas y todas han sido explicadas a satisfacción y no me quedan dudas sobre el procedimiento que llevaran a cabo para mi diagnóstico.

_____ _____

NOMBRE DEL PACIENTE Y FIRMA.

NOMBRE DE FAMILIAR RESPONSABLE.

_____

NOMBRE Y FIRMA DE MEDICO

RESPONSABLE

13.3 AGRADECIMIENTOS

Agradezco a mis asesores expertos por haber apoyado el proyecto desde el principio y haber creído en él, así como al equipo de técnicos radiólogos del servicio de tomografía que contribuyeron al desarrollo de este nuevo recurso diagnostico en especial a la T.R Guadalupe Martínez Rodríguez y T.R. Areli Corona,

A la Dra. Sandra Gallardo Juárez por haberme tenido mucha paciencia con la elaboración de esta tesis, gracias por todo el apoyo que haz dado

A mis compañeros residentes que estuvieron conmigo en los momentos más complicados y que me apoyaron cuando lo necesite, gracias por todas las enseñanzas, me llevo un grato recuerdo de ustedes como parte de una de las mejores etapas de mi vida.

A mi padre que a pesar de su ausencia siempre conté con él, aunque hemos pasado tiempos difíciles sé que puedo encontrar apoyo en ti.

A mi madre por haberme apoyado todo este tiempo, por siempre haber creído en mi desde el principio me siento muy orgulloso de jamás haberte defraudado y que gracias a ti he llegado lejos.

Gracias a toda la gente que realmente ha creído en mi desde el principio, espero jamás defraudarlos.